	<b>Universitair Medisch Centrum Utrecht</b>		
	Afdeling Klinische Neurofysiologie		
	Heidelberglaan 100, 3584 CX UTRECHT		
	☎	+31 88 75 57968	
	💻	+31 88 75 55494	

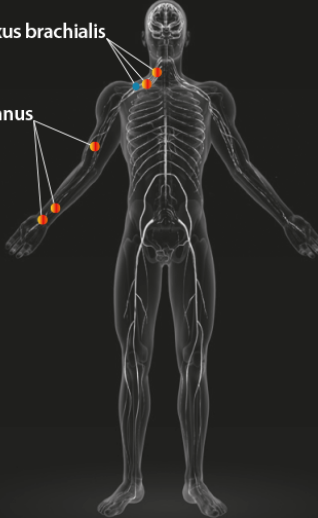
Naam:		Patiëntnummer:	
Geslacht:	Female/male	Datum onderzoek:	
Geboorte datum:		Arts:	Goedee
Leeftijd:		Laborant:	

**CHRONISCH INFLAMMATOIRE POLYNEUROPATHIE**

**Standaard echoprotocolen**

- Polyneuropathie
- Medianus**
  - Carpale tunnel
  - 1/3 onderarm
  - 1/2 bovenarm
- Plexus brachialis**
  - Cervicale wortels
  - Trunci (interscaleen)
  - supraclaviculair

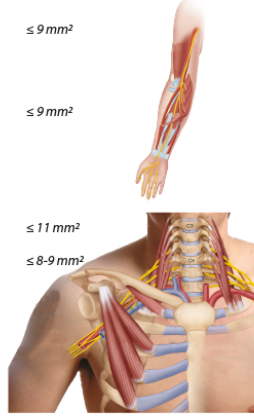
Gestandaardiseerde anatomische punten echografie



Plexus brachialis

N. medianus

Polyneuropathie	
Meetpunten	Normaal waarde zenuwdikte (CSA)
● Medianus	
- 1/2 bovenarm	≤ 9 mm <sup>2</sup>
- 1/3 onderarm	≤ 9 mm <sup>2</sup>
<b>Plexus brachialis</b>	
- cervicale wortel	≤ 11 mm <sup>2</sup>
- truncus (interscaleen)	≤ 8-9 mm <sup>2</sup>
- supraclaviculair	≤ 120 mm <sup>2</sup>
<b>Test positief</b>	
CSA medianus onderarm >10 mm <sup>2</sup> CSA medianus bovenarm >13 mm <sup>2</sup> CSA plexus > normaalwaarde	



**Zenuwechografie chronisch inflammatoire polyneuropathie protocol**

N. medianus	Zenuwdikte (CSA)		
	Carpale tunnel (<11mm <sup>2</sup> )	1/3 onderarm (<9mm <sup>2</sup> )	bovenarm (<9mm <sup>2</sup> )
<b>Rechts</b>	mm <sup>2</sup>	mm <sup>2</sup>	mm <sup>2</sup>
<b>Links</b>	mm <sup>2</sup>	mm <sup>2</sup>	mm <sup>2</sup>

Plexus brachialis	Zenuwdikte (CSA)						
	C5 (<12mm <sup>2</sup> )	C6 (<12mm <sup>2</sup> )	C7 (<12mm <sup>2</sup> )	Truncus sup (<9mm <sup>2</sup> )	Truncus med (<9mm <sup>2</sup> )	Truncus inf (<9mm <sup>2</sup> )	Supraclav (<120mm <sup>2</sup> )
<b>Rechts</b>	mm <sup>2</sup>	mm <sup>2</sup>	mm <sup>2</sup>	mm <sup>2</sup>	mm <sup>2</sup>	mm <sup>2</sup>	mm <sup>2</sup>
<b>Links</b>	mm <sup>2</sup>	mm <sup>2</sup>	mm <sup>2</sup>	mm <sup>2</sup>	mm <sup>2</sup>	mm <sup>2</sup>	mm <sup>2</sup>

**Opmerking:** Patiënt(e) gaf, na te zijn ingelicht, toestemming voor het onderzoek.

**Zenuwechografie chronisch inflammatoire polyneuropathie protocol** (n. medianus  
scantraject pols tm bovenarm, plexus brachialis extraforaminaal tm supraclaviculair bdz).  
1. N. medianus...

**Samenvatting:**

**Conclusie:**

Dr. H.S. Goedee, neuroloog.