
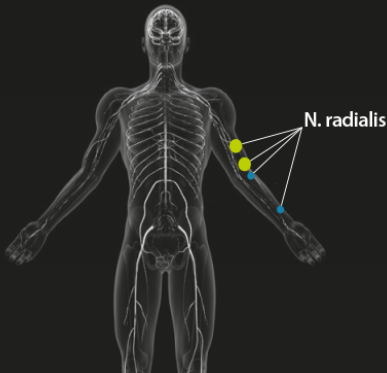



| | | |
|---|---|-----------------|
|  | Universitair Medisch Centrum Utrecht | |
| | Afdeling Klinische Neurofysiologie | |
| | Heidelberglaan 100, 3584 CX UTRECHT | |
| | ☎ | +31 88 75 57968 |
| | 💻 | +31 88 75 55494 |

| | | | |
|-----------------|-------------|------------------|--------|
| Naam: | | Patiëntnummer: | |
| Geslacht: | Female/male | Datum onderzoek: | |
| Geboorte datum: | | Arts: | Goedee |
| Leeftijd: | | Laborant: | |

RADIALIS NEUROPATHIE

| Standaard echoprotocollen ● Radialis neuropathie - Spirale groeve - Elleboog - Interosseus posterior (PIN) - radialis superficialis (pols) | Gestandaardiseerde anatomische punten echografie  | Radialis neuropathie <table border="1"> <thead> <tr> <th>Meetpunten</th> <th>Normaal waarde zenuwdikte (CSA)</th> </tr> </thead> <tbody> <tr> <td>● Radialis - Spirale groeve</td> <td>≤ 9 mm²</td> </tr> <tr> <td>- elleboog</td> <td>≤ 9 mm²</td> </tr> <tr> <td>- Interosseus posterior (PIN)</td> <td>≤ 2 mm²</td> </tr> <tr> <td>- radialis superficialis (pols)</td> <td>≤ 3 mm²</td> </tr> </tbody> </table>  | Meetpunten | Normaal waarde zenuwdikte (CSA) | ● Radialis - Spirale groeve | ≤ 9 mm ² | - elleboog | ≤ 9 mm ² | - Interosseus posterior (PIN) | ≤ 2 mm ² | - radialis superficialis (pols) | ≤ 3 mm ² |
|--|--|--|------------|---------------------------------|--------------------------------|---------------------|------------|---------------------|-------------------------------|---------------------|---------------------------------|---------------------|
| | Meetpunten | Normaal waarde zenuwdikte (CSA) | | | | | | | | | | |
| ● Radialis - Spirale groeve | ≤ 9 mm ² | | | | | | | | | | | |
| - elleboog | ≤ 9 mm ² | | | | | | | | | | | |
| - Interosseus posterior (PIN) | ≤ 2 mm ² | | | | | | | | | | | |
| - radialis superficialis (pols) | ≤ 3 mm ² | | | | | | | | | | | |
| Test positief | | CSA > normaalwaarde CSA > 150% van contralaterale zijde | | | | | | | | | | |

Zenuwechografie radialis neuropathie protocol

| N. radialis | Zenuwdikte (CSA) | | | | |
|---------------|-------------------------------------|---------------------------------------|--------------------------|---|---|
| | Spirale groeve (<9mm ²) | Distale bovenarm (<9mm ²) | PIN (<3mm ²) | SRN proximale onderarm (<3mm ²) | SRN distale onderarm (<3mm ²) |
| Rechts | mm ² | mm ² | mm ² | mm ² | mm ² |
| Links | mm ² | mm ² | mm ² | mm ² | mm ² |

Opmerking:

Patiënt(e) gaf, na te zijn ingelicht, toestemming voor het onderzoek.

Zenuwechografie radialis neuropathie protocol (n. radialis scantraject proximale bovenarm tm distale onderarm).

Samenvatting:

1. N. radialis...

Conclusie:

Dr. H.S. Goedee, neuroloog.