	<b>Universitair Medisch Centrum Utrecht</b>	
	Afdeling Klinische Neurofysiologie	
	Heidelberglaan 100, 3584 CX UTRECHT	
	☎	+31 88 75 57968
	💻	+31 88 75 55494

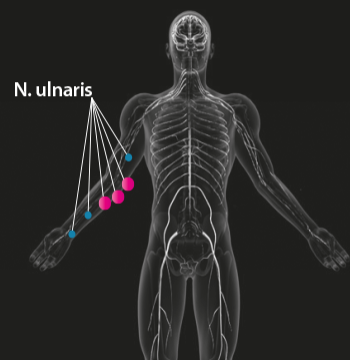
Naam:		Patiëntnummer:	
Geslacht:	Female/male	Datum onderzoek:	
Geboorte datum:		Arts:	Goedee
Leeftijd:		Laborant:	

**ULNAROPATHIE**

**Standaard echoprotocolen**

- Ulnaropathie
- Guyon
- 1/3 onderarm
- Distale sulcus
- Cubitale tunnel (midsulcus)
- Proximale sulcus
- 1/2 bovenarm

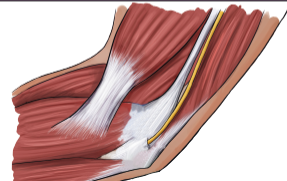
Gestandaardiseerde anatomische punten echografie



N. ulnaris

**Ulnaropathie thv elleboog (UNE)**

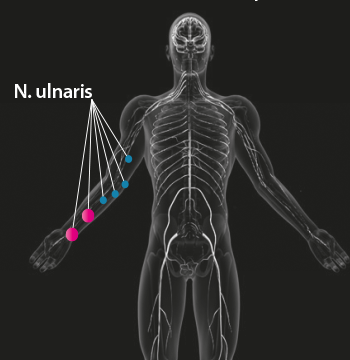
Meetpunten	Normaal waarde zenuwdikte (CSA)
● Midsulcus	≤ 9 mm <sup>2</sup>
distale sulcus	≤ 9 mm <sup>2</sup>
proximale sulcus	≤ 9 mm <sup>2</sup>
<b>Test positief</b>	<b>CSA &gt;10 mm<sup>2</sup></b>



**Standaard echoprotocolen**

- Ulnaropathie
- Guyon
- 1/3 onderarm
- Distale sulcus
- Cubitale tunnel (midsulcus)
- Proximale sulcus
- 1/2 bovenarm


Gestandaardiseerde anatomische punten echografie



N. ulnaris

**Ulnaropathie thv Guyon**

Meetpunten	Normaal waarde zenuwdikte (CSA)
● Ulnaris	≤ 9 mm <sup>2</sup>
- 1/3 onderarm	≤ 9 mm <sup>2</sup>
- Guyon	≤ 9 mm <sup>2</sup>
<b>Test positief</b>	<b>CSA &gt;9 mm<sup>2</sup></b>



**Zenuwechografie ulnaropathie protocol**

N. ulnaris	Zenuwdikte (CSA)					
	Guyon (<9mm <sup>2</sup> )	1/3 onderarm (<9mm <sup>2</sup> )	Distale sulcus (<9mm <sup>2</sup> )	Midsulcus (<9mm <sup>2</sup> )	Proximale sulcus (<9mm <sup>2</sup> )	Bovenarm (<9mm <sup>2</sup> )
Rechts	mm <sup>2</sup>	mm <sup>2</sup>	mm <sup>2</sup>	mm <sup>2</sup>	mm <sup>2</sup>	mm <sup>2</sup>
Links	mm <sup>2</sup>	mm <sup>2</sup>	mm <sup>2</sup>	mm <sup>2</sup>	mm <sup>2</sup>	mm <sup>2</sup>

**Opmerking:**

Patiënt(e) gaf, na te zijn ingelicht, toestemming voor het onderzoek.

**Samenvatting:**

**Zenuwechografie ulnaropathie protocol** (n. ulnaris scantraject pols tm oksel).  
1. N. ulnaris...

**Conclusie:**

Dr. H.S. Goedee, neuroloog.